

Syllabus Basiscursus arthroscopie van de knie

Doel van de cursus

Deze cursus beoogt de eerste arthroscopische vaardigheden en weefsel gevoel te instrueren. Het geeft de deelnemers uitgebreid de kans de arthroscopische techniek en anatomie van de knie te leren met behulp van een anatomisch preparaat.

Opbouw

De cursus is opgebouwd uit presentaties en hands-on sessies.

De presentaties behandelen:

1. Omgang met instrumenten en audiovisuele hulpmiddelen.
2. Portals en Techniek
3. Fysische diagnostiek en indicatie stelling
4. State of the art behandelopties

Hands-on:

Het hands-on gedeelte bevat oefeningen met volwaardige arthroscopie torens en instrumenten.

Leerdoelen hierbij zijn:

1. Herkennen van anatomische landmarks
2. Maken van de juiste portals
3. Het goed hanteren van de scopische horizon en kijkrichting
4. Oefenen van stereotactiek
5. Aan de hand van de checklist uitvoeren van een diagnostische arthroscopie zonder iatrogene schade te veroorzaken
6. Herkennen van de intra-articulaire structuren
7. Het veilig gebruiken van instrumenten en shaver
8. Verwijderen corpus liberum
9. Partiele meniscectomie uitvoeren
10. Meniscopexie middels meerdere technieken uitvoeren
11. Behandelen van een focaal kraakbeendefect middels microfracture
12. Inspectie structuren door posteromediale portal

Ook wordt uiteindelijk de gelegenheid geboden een dissectie uit te voeren op het kadaver.

TECHNISCHE INFORMATIE

Audiovisuele middelen voor de arthroscopie en instrumenten

BEELDVORMING

Voor de beeldvorming bij de arthroscopische chirurgie zijn de volgende elementen nodig:

1. arthroscoop
2. lichtbron en kabel
3. camera, monitor
4. beeldregistratie

Arthroscoop

Er zijn vele typen arthroscopen beschikbaar, zowel wat betreft diameter, lenshoek en lengte.

De gangbare diameters zijn 2,7 mm (pols, elleboog, enkel, subtalair MTP 1, etc) en 4,5 mm (schouder, elleboog, heup, knie en enkel).

De 1,9 mm scoop is te fragiel gebleken en wordt voornamelijk gebruikt voor het kaakgewricht.

De meest gebruikte lenshoek is 30°. Daarnaast worden ook wel arthroscopen met een hoek van 0° en 70° gebruikt.

Voor de 70° scoop heeft voordelen als onder een wat meer scherpe hoek gekeken moet worden, zoals inspectie van de achterhoorn en de meniscus via de route langs de kruisbanden achter de knie. Als in de dagelijkse praktijk echter een camerahoek wordt gebruikt is het wisselen van de arthroscoop lastig.

De lichtbron en lichtkabel

De huidige lichtbronnen produceren hogere licht intensiteit (300-350 watt lichtbron) teneinde een helder beeld op de monitor te krijgen. De modernelichtbronnen hebben in combinatie met het televisiesysteem

(camera en monitor) een automatische lichtregeling. De lichtbron heeft geen eeuwige levensduur; met de tijd neemt de hoeveelheid lichtintensiteit af. Het oog past zich daarbij redelijk aan; het valt pas op als de printjes of videobeelden veel donkerder zijn.

De lichtkabels zijn in 2 typen leverbaar: glasvezel kabel of vloeistofkabel. De laatste is kwalitatief veel beter en duurzamer, maar ook veel duurder.

Nadelen van de glasvezelkabel zijn:

- glasvezelbreuk door knikken van de kabel
- per 30 cm lichtkabel treedt er 8% lichtverlies op: een kabel van 2 meter geeft dus een lichtverlies van ongeveer 50%.

Het is dus zinvol om regelmatig de kabels te testen op hoeveelheid functionerende glasvezels.

De camera

Sinds de introductie van de camera is arthroscopische chirurgie

aanzienlijk gebruikersvriendelijker geworden: geen rugbelastende houdingen om door de scoop te kijken, en de overige aanwezigen op de O.K. kunnen meekijken. Het onderwijs in de arthroscopische chirurgie is daardoor ook beter mogelijk.

Van de camera worden twee signalen doorgeleid:

- zwart/wit signaal (verantwoordelijk voor: contour, contrast, signaal ruisverhouding)
- kleur signaal

In de oudere videosystemen (NTSC) worden beide signalen via 1 co-axiale kabel geleid, waardoor er een mindere resolutie van het beeld ontstaat en tevens de kleurkwaliteit te wensen overliet. Het S-VHS systeem heeft de geleiding van beide signalen gescheiden via 2 co-axiale kabels, waardoor een helderder beeld en betere kleur reproductie ontstaat.

Het nieuwste videosysteem is het Component Video Systeem, waarbij de 3 kleuren en het zwart wit signaal via een aparte coaxiale kabel worden geleid.

TIPS: het is belangrijk te realiseren, dat de camera tijdens het gebruik zo gedraaid moet worden, dat er voortdurend een horizontaal beeld blijft bestaan. De arthroscoop is het instrument, dat rondgedraaid kan worden om alle hoeken van het gezichtsveld te bekijken.

De beeldregistratie

Verskillende mogelijkheden staan tot onze beschikking om de arthroscopiebeelden vast te leggen:

- 35 mm foto camera

In de beginfase van de artroscopie werd een fototoestel direct aangesloten op de arthroscoop. Dit geeft goede beelden, maar de procedure is bewerkelijk en wordt eigenlijk niet meer toegepast.

- Video

Door schakeling van een videorecorder tussen camera en monitor kunnen vrij eenvoudig videobeelden en geluid worden vastgelegd. Dit kan gebruikt worden voor educatie, patiëntenvoorlichting, maar zal in toenemende mate ook om medico-legale redenen worden toegepast.

- Videoprints

Er kan ook een videoprinter tussen de camera en monitor worden aangesloten, en kunnen van essentiële momenten tijdens de ingreep printjes worden gemaakt.

- Computer beelden

Analoge beelden kunnen worden omgezet in digitale beelden, waarna deze kunnen worden opgeslagen. Het aantrekkelijke van dit systeem is dat de beelden kunnen worden aangepast en eventueel van tekst worden voorzien. Met de huidige techniek kunnen met behulp van een portable computer en een LCD scherm de beelden direct worden

geprojecteerd. Via een modem zijn beelden direct over te brengen naar een ander computer.

INSTRUMENTEN

Er zijn in de loop van de tijd vele instrumenten ontwikkeld om de arthroscopische chirurgie mogelijk te maken:

- Canules

Deze worden gebruikt voor vocht toe- of afvoer of als entree voor de scoop c.q. instrumenten. Vooral bij een ruimere wekedelen mantel rondom het gewricht is het instrumenteren via een canule eenvoudiger. Er zijn zowel duurzame metalen als disposable plastic canules op de markt. Om een canule in een nieuwe portal te plaatsen kan een z.g. "switch stick" handig zijn.

- Tastaak

Een absoluut onmisbaar instrument voor intra-articulaire diagnostiek, verlengstuk van ons vingers en ogen.

- Schaartjes en punches

Er is een zeer groot aanbod van dergelijke instrumenten op de markt. In de praktijk is een klein aantal meer dan voldoende, elke arthroscoopist ontwikkelt zijn eigen voorkeur.

- Paktangen

Een noodzakelijk instrument, zowel een kleine als grote zijn onmisbaar.

- Hapzuigtangen

Dit waren voor de introductie van de shaver veel gebruikte instrumenten voor resectie van b.v. meniscus weefsel, met direct afzuigen daarvan. Zowel met een kleine als wel grote diameter beschikbaar.

- Shaver

Sinds de introductie van de shaver is arthroscopische chirurgie aanzienlijk efficiënter geworden. Een niet adequaat gebruik van de shaver kan zeer veel schade berokkenen aan zowel ander instrumentarium als aan het gewricht, met name het kraakbeen. Shavers variëren op kracht, snelheid, oscilleren en bedieningsgemak. Er zijn verschillende 'blades' beschikbaar, met verschillende vormen van de tip en verschillende diameters. Meest gangbaar is de 4mm en 5mm tip.

- Coagulatie

Er zijn speciale arthroscopie tips beschikbaar voor de gangbare

diathermie apparaten. De tips dienen goed geïsoleerd te zijn, zodat er alleen een klein stukje metaal "bloot" is (ongeveer 2 mm).

- Laser

Radiofrequente laserapparatuur wordt veel gebruikt voor de arthroscopische resectie van wekedelen weefsel. Hierbij wordt met uni- of bipolaire probes weefsel verhit tot 60° à 70°. Bij het verhitten van collageen, zoals bijvoorbeeld bij kapselschrompeling in de schouder, raken de dwarsverbindingen van deze collageenweefsels verloren waardoor het weefsel schrompelt.

OPERATIE TECHNIEK

Portals en techniek

Algemeen

De ingreep wordt uitgevoerd onder algehele narcose of regionale anesthesie. De operatietafel moet geschikt zijn om met afhankelijk been te kunnen opereren.

Ligging en bloedleegte

Voordat het been in de beenhouder wordt geplaatst, wordt de knie op stabiliteit getest (functie (flexie-extensie) en stabiliteit (collateraal, voor-achterwaarts en pivot shift). Daarna wordt de bloedleegteband over een beschermende kous om het bovenbeen aangebracht. Voor een reguliere arthroscopie een hand-breedte boven de patella, dus ter hoogte van de beenhouder. Het been wordt bloedleeg gemaakt met het "condoom", waarbij de knie in endorotatie en enige flexie wordt gehouden. De hoogte van de bloedleegteband is variabel, en hangt af van de systolische bloeddruk. Een goede vuistregel kan zijn: $2 \times$ de systolische bloeddruk + 20mmHg. Bekijk hiervoor het protocol in het ziekenhuis waar je werkzaam bent.

Desinfecteren en afdekken

Zowel jodium als chloorhexidine zijn veelgebruikte desinfectie middelen. Leer voor het afdekken een juiste systematiek aan, waarbij ook het klaarmaken en fixeren van camera en instrumentarium van belang is. Let hierbij op de juiste lengte van alle snoeren (camera, shaver, watertoevoer, zuigslangen etc).

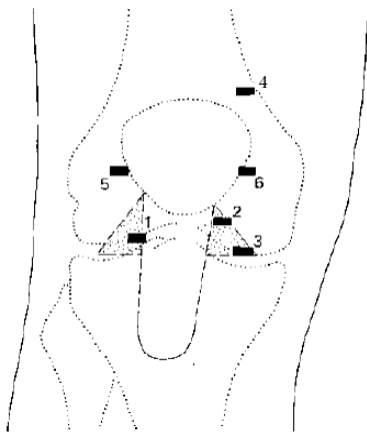
Vochttoevoer

Na bloedleegte, desinfectie en steriel afdekken wordt de vochttoevoer canule ingebracht. Er zijn canules waarbij de toe-en afvoer van de spoelvloeistof via de arthroscopie canule loopt. Wanneer dit niet via de arthroscopie canule kan, wordt supermediaal een canule ingebracht. De vochttoevoer kan geschieden via "low or high flow" systemen. Bij een low flow systeem wordt de vloeistofzak (3L zak) tenminste 1 meter boven knie hoogte opgehangen. High flow systemen zijn; een vloeistofzak met drukzak of een artroscopie pomp. De arthroscopie pomp is voor de routine arthroscopie van de knie niet nodig. Als spoelvloeistof wordt fysiologisch zout geadviseerd. Ringers-oplossing kan ook worden gebruikt, maar werkt niet in combinatie met een RF device, aangezien dit zout ionen nodig heeft voor geleiding. De operateur is verantwoordelijk voor de gebruikte spoelvloeistof. Controleer of de juist spoelvloeistof wordt gebruikt. Er is casuïstiek beschreven waar per abuis chloorhexidine als spoelvloeistof werd gebruikt, met desastreuze gevolgen voor het gewrichtskraakbeen als gevolg.

Portals

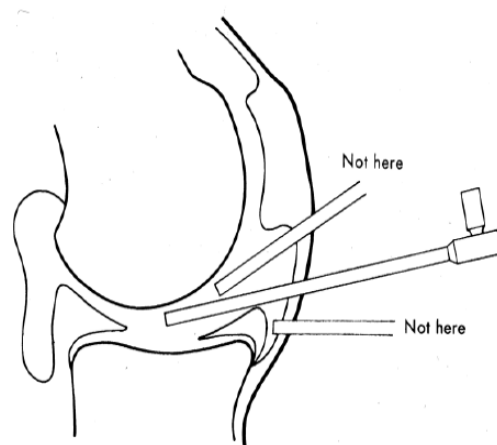
Voor de routine knie arthroscopie zijn de anterolaterale en anteromediale toegang nodig. De superomediale portal kan (standaard) gebruikt worden voor de toe- en/of afvoer van de spoelvlloeistof. Additionele toegangswegen kunnen nodig zijn voor het uitvoeren van een totale synovectomie, het verwijderen van een in de knieholte gelegen corpus liberum, voor het reseceren van een lastige achterhoorn laesie, of voor resectie van een mediale plica. Het gaat om de posteromediale-, posterolaterale-, en superolaterale toegang. Deze worden allemaal onder direct zicht met behulp van een naald en een steekincisie gemaakt.

Verschillende portals voorzijde



1 anterolaterale portal; 2/3 anteromediale portal; 4 superomediale portal; 5 hoge anterolaterale portal; 6 hoge anteromediale portal

de ideale positie van de scope



▪ Anterolaterale portal

De anterolaterale "soft spot" kan worden gepalpeerd met de knie in flexie. Deze "soft spot" bevindt zich ± 1 cm boven de laterale gewrichtspleet en 0,5 cm lateraal van de patellapees. De portal wordt gemaakt met een mesje no 11 of 15. De incisie kan horizontaal of verticaal worden gemaakt. De horizontale incisie geeft een zeer goede cosmetische genezing. Een verticale steekincisie heeft meer nadelen dan de horizontale; grotere kans op doorsnijden nervus infrapatellaris, mogelijke incisie voorhoorn van de meniscus en wederom iatrogene kraakbeen schade op de condylen.

De steekrichting is richting het corpus Hoffa tussen ligamentum patellae en de condylen door, een hoek van $\pm 45^\circ$ vormend in het sagitale vlak. Om te zorgen dat het kapsel voldoende geïncideerd wordt, kun je als vuistregel hanteren dat het mesblad volledig naar binnen moet. De richting van het mes kan naar de patellapees gericht zijn, of naar het gewrichtszijde gericht zijn. Mes richting patellapees kan de patellapees beschadigen. Mes richting gewricht kan kraakbeen schade veroorzaken. Na de incisie wordt de canule met stompe trocar

ingebracht met de knie in 90°. In eerste instantie wordt de canule voor de condylen langs gestoken. De knie wordt dan volledig gestrekt en de canule met stompe trocar wordt in de suprapatellaire ruimte gebracht. Ook bij deze handeling kan iatrogene kraakbeen schade ontstaan.

- De anteromediale portal

Na de routine inspectie van het kniegewricht wordt de arthroscoop voorlangs of boven in het mediale compartiment gebracht. De kijkrichting kan naar mediaal gedraaid worden, om direct zicht op het anteromediale kapsel te krijgen. De knie wordt zonder stress in $\pm 40^\circ$ flexie gebracht en 0,5 cm mediaal van de patellapees en $\pm 0,5$ cm boven de mediale gewrichtsspleet wordt een naald ingebracht. Op deze manier kan de mediale toegang worden gelocaliseerd. De anteromediale portal is meer variabel en kan afhankelijk van de lokalisatie van de pathologie gevarieerd worden. Bij posteromediale pathologie ligt de anteromediale portal vlak boven de meniscus, terwijl bij posterolaterale pathologie de anteromediale portal enkele mm's meer naar proximaal ligt. De naald kan onder zicht worden gevolgd, waarmee gecontroleerd kan worden of de aanwezige pathologie ook daadwerkelijk kan worden bereikt. Na verwijdering van de naald worden een horizontale steekincisie onder direct zicht gemaakt (cave iatrogene kraakbeen schade). Daarna kan de tasthaak worden ingebracht, waarmee de intraarticulaire structuren kunnen worden gepalpeerd.

- De superomediale portal

Met gestrekt been wordt ter hoogte van de bovenpool van de patella superomediaal een steekincisie gemaakt. De canule met stompe trocar wordt gericht op de grens bovenpool patella / bursa superopatellaris. De middelvinger wordt gebruikt om af te steunen op het bovenbeen, om zo door schieten te voorkomen. Superomediaal heeft de voorkeur boven superolateraal, omdat er meer ruimte is en dus minder kans op iatrogene schade.

Techniek

- Routine inspectie en kijkrichting

Twee punten zijn essentieel bij het "kijken in de knie". De kijkrichting is naar lateraal en de horizon (het tibiaplateau) moet horizontaal worden gehouden. Door de kijkrichting naar lateraal te houden kijk je altijd voor de scoop uit en door de horizon horizontaal te houden raak je de route niet kwijt. Hierdoor wordt iatrogene kraakbeenschade voorkomen! Op sommige plaatsen kan het nuttig zijn de kijkrichting te veranderen. Echter hierna wordt altijd weer teruggaan naar de laterale kijkrichting. Ook is het belangrijk om tijdens het "wandelen" door de knie altijd dezelfde volgorde aangehouden. Dit voorkomt naast iatrogene schade ook dat bepaalde compartimenten in de knie worden overgeslagen, en dus een onvolledige inspectie van de knie en insufficiënte arthroscopie plaatsvindt. Het kniegewricht wordt systematisch geïnspecteerd, waarbij stap voor stap de volgende vier compartimenten worden beoordeeld:

1. (supra)patellair
2. mediale compartiment
3. intercondylair
4. laterale compartiment

1. Suprapatellaire compartiment

Kijkrichting lateraal.

Bij de inspectie van de bursa suprapatellaris letten op de suprapatellaire plica, adhesies, het aspect van het synovium en eventuele corpora libera. Het patellofemorale gewricht wordt geïnspecteerd waarbij de knie tot 90° wordt geflecteerd, nadat eerst de scoop uit het patellofemorale gewricht wordt teruggetrokken, om het sporen van de patella in de trochlea te beoordelen. Ook wordt hierbij gelet op het kraakbeen van de trochlea. Nadat de knie weer is gestrekt wordt de kijkrichting gewijzigd, naar boven gericht, om de patella achterzijde te beoordelen. Met de kijkrichting weer naar lateraal wordt de trochlea en de laterale en mediale femurcondyl nogmaals geïnspecteerd. Mediaal kan er een plica zichtbaar zijn. Dit is de plica parapatellaris of medialis, die vanuit de bursa suprapatellaris naar het corpus Hoffa loopt. Als er een grote plica aanwezig is wordt de knie geflecteerd om het sporen van de plica op de mediale condylrand te observeren.

2 Mediale compartiment

Kijkrichting naar lateraal.

Met de knie in 30 tot 40° flexie en valgusstress wordt het mediale compartiment geopend.

De volgende aspecten worden beoordeeld:

- Mediale recessus: corpora libera, synovitis, osteofyten
- Kraakbeen tibiaplateau, voel hierbij ook met de tasthaak naar de stevigheid van het kraakbeen.
- Kraakbeen mediale femurcondyl, waarbij voor een overzicht van de hele femurcondyl de knie geflecteerd en geëxtendeerd dient te worden.
- Mediale meniscus; om de achterhoorn goed te inspecteren dien je de knie in extensie te brengen. Voel met de tasthaak ook onder de meniscus, en probeer hem aan te haken. "Speel" met de kijkrichting van de camera om ook de voorhoorn goed in beeld te krijgen.

3 Intercondylair

Kijkrichting naar lateraal. Zowel in flexie als extensie. Geen valgus- of varusstress.

Met name goede beoordeling mogelijk van de voorste kruisband. Het zicht op de voorstekruisband kan worden onttrokken door de aanwezigheid van de infrapatellaire plica.

Bij een intacte voorste kruisband, is de achterste kruisband vaak niet goed zichtbaar.

Breng de knie in extensie en verander de kijkrichting naar beneden, voor een goede beoordeling van de insertie van de footprint van de voorste

kruisband. Ook het inter-meniscaal ligament komt zo ook goed in beeld, evenals de insertie van de voorhoorn van de laterale en mediale meniscus.

Op indicatie kan een beoordeling van het achterste compartiment plaats vinden, door de arthroscoop langs de kruisband naar het posterieure compartiment te brengen. Door het veranderen van de kijkrichting achtereenvolgens naar boven, mediaal en onder, kan het verloop van de achterste kruisband worden gezien. Daarnaast is inspectie van het gehele mediale achterste kapsel en posteromediale meniscus hoek mogelijk. Ook het posterolaterale compartiment kan worden beoordeeld op bijvoorbeeld corpora libera.

4 Laterale compartiment

Breng de knie in de figure-of-four, om het laterale compartiment te openen. De kijkrichting weer naar lateraal.

Beoordeel de volgende aspecten:

- Laterale recessus: corpora libera (deze zijn vaak hier aanwezig, als ze in de knie zitten), synovitis, osteofyten
- Kraakbeen tibiaplateau, voel hierbij ook met de tasthaak naar de stevigheid van het kraakbeen.
- Kraakbeen femurcondyl, waarbij ook hier geldt dat beoordeling moet plaats vinden in flexie en extensie voor een volledig overzicht van de femurcondyl.
- Laterale meniscus: posterolateraal bevindt zich de hiatus popliteus, waar achter de popliteuspees beoordeeld kan worden als de meniscus met de tasthaak wordt opgetild. "Speel" met de kijkrichting van de camera om ook de voorhoorn goed in beeld te krijgen.
- Herken het lateral-gutter-drive-through-sign, waarbij de arthroscoop via de laterale recessus in het posterolaterale compartiment kan worden gebracht. Dit is geassocieerd met een letsel van de posterolaterale hoek.

Arthroskopische chirurgische interventies

Na de routine inspectie en palpatie met tasthaak kan arthroskopische chirurgie plaats vinden. Het wisselen van portals mag en kan nuttig zijn wanneer je niet goed bij de laesie kan komen. De chirurgische ingreep kan hierdoor gemakkelijker worden uitgevoerd. Bijvoorbeeld bij een laterale meniscus achterhoorn laesie kan het gemakkelijker zijn om de arthroscoop anteromediaal en het chirurgisch instrument anterolateraal in te brengen. Het instrument valt zodoende recht op het te verwijderen gedeelte. Het is beter van portal te wisselen dan iatrogene kraakbeen schade te veroorzaken!

Hoe moet het niet!

Als de arthroskopie niet lukt blijf dan niet doorgaan, maar denk na

waarom het niet lukt. Bijvoorbeeld wanneer je in het mediale compartiment kijkt, maar varusstress geeft, dan zul je nooit goed zicht krijgen in het mediale compartiment omdat je het juist dichtdrukt. Blijf je doorgaan dan zal zeker iatrogene kraakbeenschade ontstaan. Een ander voorbeeld van hoe het niet moet is om instrumentarium te gebruiken dat niet bedoeld is voor arthrosopisch werken. Soms wordt wel eens een mesje 11 gebruikt om de voorhoorn van een bucket-handle lesie door te snijden. Hierbij kan het mes breken en los in de knie komen te liggen. De gevolgen zijn desastreus. Geef ook niet te veel valgusstress wanneer je in het mediale compartiment kijkt en je krijgt niet goed zicht op de achterhoorn. 1) je kan dan een mediale collaterale band ruptuur veroorzaken, 2) kijk of je portal niet te hoog of te laag is gemaakt. Is dat wel zo maak dan een nieuwe portal. Liever 1 steekgat meer dan iatrogene kraakbeenschade.

Ken de apparatuur waar je mee werkt! Als er iets uitvalt moet je dit kunnen oplossen en niet afhankelijk zijn van de OK-assistent die op die dag toevallig afwezig is. Zeker niet als de patiënt onder spinaal is moet je zonder al te veel ophef de omloop kunnen instrueren wat er gedaan moet worden om de procedure tot een goed einde te brengen.

Nabehandeling

Bij beëindiging van de arthroskopie wordt het gewricht schoongespoeld. Na spoelen wordt alle vloeistof uit de knie verwijderd. Het sluiten van de incisies mag, maar is niet perse nodig. Na steriel afdekken van de wonden wordt een drukverband aangelegd. De voet en enkel kunnen vrijblijven, maar het drukverband moet tot voorbij de hoogte van de bloedleegte band worden aangelegd. NB. Laat de bloedleegteband pas leeg, als een deel van het drukverband tot aan de band al is aangelegd.

Bij het ontslaggesprek met de patiënt worden de bevindingen van de arthroskopie verteld. Daarnaast kan worden uitgelegd dat de patiënt het been mag belasten en de knie mag bewegen op geleide van de pijn. Eventueel kan het tijdelijk gebruik (3 a 4 dagen) van krukken worden geadviseerd. Als postoperatieve pijn bestrijding kan paracetamol of NSAIDS worden aangeraden. Een afspraak voor poliklinische controle wordt gemaakt, 10 -14 dagen postoperatief. Eventueel kan na deze poliklinische controle fysiotherapie worden voorgeschreven. Dit is overigens meestal niet nodig.

Ten aanzien van werkhervatting geldt het volgende; 80% van de patiënten na een knie arthroskopie is na 2 weken weer aan het werk. Ten aanzien van sporthervatting: na een partiële mediale meniscectomie geldt een herstelduur van 6wkn, en na een partiële laterale meniscectomie een herstelduur van ongeveer 8-9 weken.

Risico's en complicaties

Algemene complicaties na een arthroskopie van de knie zijn zeldzaam. De volgende complicaties zijn beschreven:

- anesthesie gerelateerde complicaties,
- haemartros,
- trombose / embolie vorming,
- letsel van de nervus infrapatellaris
- arteria poplitea-, nervus peroneus-, en vena saphena magna letsel,
- compartimentsyndroom,
- infectie,
- en wondpijn
- complicaties gerelateerd aan instrumentarium/techniek: iatrogene kraakbeenschade bij introductie canule, trocar, mes of instrumenten, breuk van de canule, het mes of instrumenten.

Het artroscopieverslag

Het operatieverslag van de arthroscopie van de knie behoort te bestaan uit:

- 1) het testen van de knie "onder narcose", zodat de functionaliteit van de ligamentaire structuren rond de knie optimaal beoordeeld kunnen worden. Ook de beweeglijkheid dient vermeldt te worden.
- 2) Operatieteam
- 3) De indicatie en de behandeling als samenvatting
- 4) Aan de hand van de onderstaande checklist dienen alle intra-articulaire structuren te worden beschreven.

- (Supra)patellair

Bursa suprapatellaris (corpora libera), synovium, kraakbeen patella en trochlea, "sporen" van de patella, plica suprapatellaris, parapatellaire of mediale plica

- Mediale compartiment

Recessus medialis (corpora libera), mediale meniscus, tibiaplateau (kraakbeen), femurcondyl (kraakbeen)

- Intercondylair

Plica infrapatellaris, vorm notch, voorste kruisband, achterste kruisband

- Laterale compartiment

Laterale meniscus, hiatus popliteus en popliteus pees, tibiaplateau (kraakbeen), femurcondyl (kraakbeen), recessus popliteus (corpora libera)

INDICATIE & STATE-OF-THE-ART BEHANDELING VAN KNIE PATHOLOGIE

De arthroscopie van de knie heeft de laatste twee decennia een enorme ontwikkeling doorgemaakt van puur diagnostisch hulpmiddel naar geavanceerde operatietechniek. De ontwikkeling en verfijning van het chirurgische instrumentarium heeft in belangrijke mate ertoe bijgedragen dat het de meest frequent uitgevoerde orthopedische operatie is. Bij de eenvoudige arthroscopische ingrepen (partiele meniscectomie) is vooral de verminderde morbiditeit een enorm voordeel in vergelijking tot die bij de open techniek. Zelfs bij de grotere ingrepen (VKB reconstructies, synovectomie) is er sprake van een verminderde morbiditeit. De arthroscopie is meer dan een trucje! Er zijn specifieke vaardigheden nodig voor deze operatieve techniek. Het is geen alternatief voor een goede anamnese, een goed lichamelijk onderzoek en eventuele aanvullende diagnostiek. De arthroscoopist moet een volwaardige orthopedisch chirurg blijven en niet alleen een technicus worden.

Er zijn een aantal zaken essentieel zijn voor het uiteindelijke resultaat:

- De arthroscoopist dient op de hoogte te zijn van de verwachte pathologie en differentiaal diagnose, en deze ook in de knie te kunnen herkennen.
- Deze opties en de daaruit voortvloeiende behandelstrategie dient uitvoerig met de patiënt te zijn besproken
- Na herkenning moet de juiste behandelstrategie gekozen worden
- De portalkeuze is van essentieel belang voor het uiteindelijke behandelresultaat. Een verkeerde portal keuze maakt arthroscopische behandeling vaak onmogelijk.

Het belang van een goede anamnese bij het behandelen van acute knieklachten kan niet genoeg onderstreept worden. Als er sprake is geweest van een trauma kan uit de beschrijving van het ongevalsmechanisme vaak al een vermoedelijke diagnose worden gesteld. De snelheid waarmee een intra-articulaire zwelling ontstaat, geeft aan of men te maken heeft met een hemartros of hydrops. Patellaluxaties met verscheuring van het mediale retinaculum en intra-articulaire fracturen leiden in het algemeen tot een sneller optredende hemartros dan de voorste kruisbandlaesie. Tijdens het ongeval kunnen krakende of scheurende geluiden worden gehoord. Bij het voorste kruisbandletsel gaat het vaak om een non-contactinjury, waarbij de meerderheid van de patiënten iets voelt knappen.

Hieronder volgt een bespreking van enkele veelvoorkomende knie aandoeningen die al dan niet arthroscopisch behandeld kunnen worden.

- Artritis

Een acute bacteriële artritis kan binnen acht uur destructie van gewrichtskraakbeen veroorzaken. Het is dus zaak dit ziektebeeld snel te herkennen en te behandelen. Koorts, zwelling en een ernstige bewegingsbeperking zijn de kenmerkende symptomen. Als men een septische artritis vermoedt (hoge BSE en CRP, leukocytose) is zonder vertraging een punctie geïndiceerd om bacteriologisch onderzoek te laten verrichten. Als door onderzoek van het punctaat de diagnose wordt bevestigd, wordt gestart met intraveneuze toediening van antibiotica en moet het gewricht worden gespoeld, waarbij dit over het algemeen arthroscopisch kan gebeuren. In de differentiaaldiagnose van septische artritis staan de reactieve artritis en de jicht arthritis hoog genoteerd.

- Corpus liberum

Corpora libra kunnen op vele plaatsen voorkomen. Een corpus liberum veroorzaakt slotklachten en kan afkomstig zijn van een OD haard, een (osteo)chondrale fractuur (bijvoorbeeld na een patellaluxatie, synoviale chondromatosis of tuberculose).

De anamnese is het belangrijkste voor het stellen van de diagnose, aangezien deze bij lichamelijk en aanvullend onderzoek soms gemist kan worden.

Het altijd systematisch verrichten van de artroscopie kan voorkomen dat een deel van de knie niet wordt nagekeken en dus een eventueel corpus liberum wordt gemist. Lokalisaties kunnen zijn: de recessus suprapatellaris, achter een plica supra patellaris, de mediale of laterale gutter, in de posteromediale of posterolaterale hoek, onder de laterale meniscus, in de notch en dorsaal in de knie. Indien klinisch de verdenking bestaat op een corpus liberum dan moet de knie meermaals systematisch worden gecontroleerd als het corpus liberum niet meteen wordt gevonden.

Daarnaast is het van belang te beseffen dat ook als er een corpus liberum wordt gevonden er nog meerdere corpora libera aanwezig kunnen zijn. Soms moet een portal groter gemaakt worden, of moet een andere locatie gekozen worden om een corpus liberum te kunnen verwijderen.

- Mediaal collateraal bandletsel

Bij de acute knie, is het herkennen van een mediaal bandletsel erg belangrijk. Dit is in de acute fase in principe een contra-indicatie voor een artroscopie! Een MCL ruptuur kan geïsoleerd voorkomen, maar ook in combinatie van de unhappy triad (meniscus, voorste kruisband en mediaal collateraal band). In het geval van een MCL letsel is valgusstress pijnlijk, en eventueel ook instabiel afhankelijk van de gradatie. Tevens is er forse drukpijn t.p.v. origo van de mediaal collateraal band, meestal thv femurcondyl. Indien het letsel snel herkend wordt, dient het behandeld te worden met een scharnierbrace voor 6 weken. In dit geval is de prognose gunstig.

- Voorste kruisbandletsel

Een ruptuur van de voorste kruisband is een veel voorkomend letsel, met een frequentie van 13.700 in Nederland in 2000. Niet alle patiënten met een dergelijk letsel hebben klachten die een reconstructie rechtvaardigen.

De anamnese is kenmerkend: niemand in de buurt, een remmende/draaiende beweging, een vaststaand onderbeen en een knap in de knie. Uiteraard zijn variaties op deze anamnese mogelijk. Er treedt vaak binnen enkele uren zwelling op. De test van Lachman is ook bij de pijnlijke knie altijd wel uit te voeren. Dat geldt uiteraard niet voor de pivot shift.

Er is veel discussie geweest over het nut van arthroscopie bij een hemartros en strekbeperking na een voorste kruisbandletsel. Niet zozeer over het stellen van de diagnose van de voorste kruisband laesie zelf, maar over de beoordeling en de behandeling van bijkomende letsels van menisci en kraakbeen. Vaak wordt voorbijgegaan aan het relatief gunstig natuurlijk beloop bij deze bijkomende letsels. Zo bestaat er een natuurlijke genezingstendens van bijvoorbeeld acute meniscusrupturen bij een vers voorste kruisbandletsel en hoeven niet alle overblijvende meniscusrupturen in de toekomst klachten te geven. Ook bij een strekbeperking na een acute voorste kruisbandlaesie moet men niet te snel en lichtvaardig de indicatie tot een artroscopie stellen. Een periode van zes weken afwachten cq oefenen is gerechtvaardigd. Vaak ziet men de verende strekbeperking verbeteren.

Het percentage patiënten dat instabiliteit heeft dat in de literatuur genoemd wordt loopt van 16 tot bijna 100%. In Nederland wordt ongeveer 30-40 % met reconstructie behandeld. In de overweging tot behandelingskeuze bij het al dan niet optreden van instabiliteit klachten spelen meerdere factoren een rol.

- Bijkomende letsels
- Verschil in revalidatie
- Fysieke belasting

Het is niet bewezen dat het reconstrueren van een geïsoleerd voorste kruisband letsel leidt tot het voorkomen van de (vroegtijdige) artrose. In het algemeen kan gesteld worden dat er een indicatie bestaat voor een reconstructie van de voorste kruisband bij patiënten waarbij er sprake is van een VKB letsel en hoge zwikfrequentie. Een gecombineerd letsel van voorste kruisband met mediale bandletsel en/of meniscuspathologie), alsmede high demand patiënten waarbij het aannemelijk is dat zij instabiliteitklachten gaan ontwikkelen vormen een relatieve indicatie.

Primair hechting in de acute situatie kent slechte longterm resultaten: meer dan 50 % insufficiënt na 5 jaar FU. Na langere FU neemt dat percentage toe. Primair hechten wordt dus niet meer toegepast.

Van een kunststof graft wordt in de literatuur beschreven dat er vaker complicaties optreden en dat er een hoog failure percentage bestaat (40-70%). Gezien het feit dat er goede resultaten beschreven zijn van autograft of eventueel allograft heeft dit de voorkeur.

Als autograft worden gebruikt:

- Patellapees
- Hamstringpees
- (en bij uitzondering Quadricepspees of Fascia lata)

Vele technieken zijn beschreven om de reconstructie van de voorste kruisband te optimaliseren. Schroef fixatie al dan niet resorbeerbaar, femorale transfixatie of corticale fixatie en aan tibiale zijde schroeven, staples en ook transfixatie. Recent is toenemende interesse ontstaat in tissue engineering van de VKB om zo op termijn de nog bestaande donorsite problemen, stijgende revisie en re-ruptuur frequentie het hoofd te kunnen bieden. De lokalisatie van de bot tunnels is essentieel voor het welslagen van de operatie.

- Achterste kruisbandletsel

De reconstructie van de achterste kruisband wordt relatief minder vaak uitgevoerd. Patiënten met een achterste kruisband letsel hebben over het algemeen veel minder vaak instabiliteit klachten dan patiënten met een letsel van de voorste kruisband. De diagnose wordt frequent pas laat gesteld.

De klinische test om een achterste kruisbandlaesie aan te tonen is uiteraard de achterste schuiflade. In de acute fase is er niet altijd hydrops aanwezig. Bij pijn en een verdachte anamnese/trauma mechanisme moet men bedacht zijn op een AKB laesie. In tegenstelling tot de VKB, is er bij adequate en vroegtijdige behandeling (<2w), een gunstige prognose ten aanzien van natuurlijk herstel van stabiliteit.

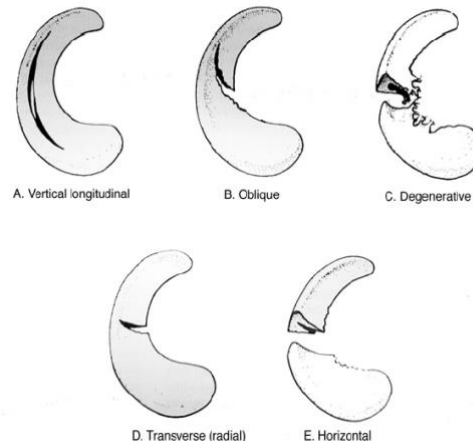
De indicatie voor een reconstructie is chronische instabiliteit ondanks adequate conservatieve behandeling. De resultaten zijn qua stabiliteit in het algemeen minder goed dan bij de voorste kruisband reconstructie. De techniek is moeilijker dan bij de voorste kruisband reconstructie waarbij mn de insertie op de tibia minder goed in beeld te krijgen is. Het gebruik van doorlichting en eventueel een 70 graden optiek is geen overbodige luxe bij deze ingreep. Daarnaast kan een aparte posteromediale portal handig zijn. Als materiaal voor reconstructie wordt gebruik gemaakt van allograft achillespees of autograft patellapees, hamstrings of quadricepspees. Reconstructie d.m.v. een 2-bundel techniek versus 1-bundel techniek staat nog ter discussie.

- Meniscusletsel

De meest voorkomende arthroscopisch behandelde aandoening van de knie is het meniscus letsel.

De meniscusrupturen kunnen ingedeeld worden in een aantal categorieën:

- Verticaal en longitudinaal (bucket handle) (45%)
- Oblique (36%)
- Degeneratief (12%)
- Radiaal (3%)
- Horizontaal (3%)



69% procent van de meniscus rupturen bevindt zich mediaal, 24% lateraal en 7% bilateraal. Het merendeel van de rupturen is in de achterhoorn gelokaliseerd. De bucket handle ruptuur gaat vaak gepaard met een voorste kruisband ruptuur (60%). Dit is een gevolg van het feit dat bij een VKB ruptuur de mediale meniscus een belangrijke stabiliserende invloed heeft op ventrale translatie van de tibia.

Er zijn heel aantal factoren die de keuze tussen verwijderen of hechten mede bepalen:

- lokalisatie van de scheur
- type ruptuur
- kwaliteit van het weefsel
- bestaansduur
- leeftijd van de patiënt
- stabiliteit van de knie

Scheuren in de periferie van de meniscus, waar er vascularisatie is (binnen 3mm van de meniscosynoviale overgang), geven de beste genezingskans in geval van hechting. (rood-rood). Bij jonge patiënten wordt soms ook in het meer avasculaire deel van de meniscus besloten tot hechting. De resultaten zijn dan uiteraard wel minder betrouwbaar. Uit klinische studies blijkt dat hechting van rupturen in de laterale meniscus een betere prognose kennen dan hechting van de mediale meniscus. Bij een stabiele knie worden de beste resultaten gezien van meniscushechtingen (tot 80% succes). Bij een gecombineerd letsel met een VKB ruptuur waarbij de VKB insufficiëntie niet wordt hersteld daalt het succes percentage naar 50%. Partial thickness rupturen die stabiel zijn behoeven geen hechting. Trepanatie kan daarbij een oplossing zijn.

Er zijn meerdere technieken beschreven voor de meniscus hechting ieder met eigen voor en nadelen: outside-in, inside-out, all inside.

Daarna afhankelijk van de techniek nog de keuze tussen hechtdraden, staples, ankers of meniscus schroefjes.

Degeneratieve -, radiaire -, multiple -, flap -, horizontale rupturen

worden niet gehecht. Hierbij vindt partiële meniscectomie plaats, waarbij het geruptureerde deel wordt verwijderd. De revalidatie na meniscectomie is aanzienlijk korter dan na meniscushechting. Dit moet met de patiënt worden besproken, maar dient in beginsel geen reden te zijn een meniscus laesie met redelijke kans op herstel te verwijderen ivm korte termijn tijdswinst.

Meniscuscyste: dit is een relatief weinig voorkomende laesie van de meniscus, meestal lateraal voorkomend en vaak gepaard gaande met een degeneratieve radiaire ruptuur in het intermediaire deel van de meniscus. De cyste kan arthroskopisch behandeld worden waarbij eerst het geruptureerde deel van de meniscus verwijderd wordt tot op het kapsel waarbij vaak de cyste al ontlast. Een aparte incisie voor excisie van de cyste is vaak niet noodzakelijk.

Discoïde meniscus: meestal is dit een toevalsbevinding bij arthroskopie om andere redenen. In dat geval wordt deze variant ongemoeid gelaten. Igv een ruptuur wordt een partiële meniscectomie verricht waarbij het centrale deel wordt geexcideerd.

Meniscustransplantatie: een behandelingsoptie voor patiënten met status na (sub)totale meniscectomie die nog in ontwikkeling is.

Belangrijk is dat de knie ligamenteair stabiel is, slechts een lichte chondropathie (graad I-II) bestaat, er een goede alignement is en geen incongruentie van het gewrichtsoppervlak.

- Osteochondraal defecten

Osteochondritis dissecans is het spontaan loslaten van een osteochondraal fragment in het belaste deel van meestal de mediale femurcondyl (75%). Bij 30-40% van de patiënten komt een dergelijk letsel bilateraal voor. Daarnaast komen relevante (>2mm) osteochondral fragmenten voor bij 15-20 % van de patiënten met traumatisch hemartros.

Het doel van de behandeling is consolidatie van het losse fragment, correctie van intra-articulaire discongruentie, verwijderen van corpora libera, bijwerken van losse kraakbeenschollen ter voorkoming van verdere loslating en eventueel opboren van graad 4 kraakbeenletsels (forage). De arthroskopie vormt een belangrijk instrument bij het vaststellen van de omvang van het letsel en inventarisatie van bijkomende letsels. Bij jonge patiënten waarbij het kraakbeen oppervlak nog intact is en er op de röntgenfoto of MRI wel aanwijzingen zijn voor een OD haard wordt het letsel onder arthroskopische controle door het kraakbeen heen aangeboord (0.06 K draad) met als doel het stimuleren van revascularisatie. De laesie moet bij palpatie stabiel zijn om deze techniek te gebruiken. Het refixeren van losse fragmenten kan meestal gemakkelijker middels een kleine arthrotomie. Ook omdat een echt los fragment door negatieve lading in het kraakbeen spontaan zwelt en dus moet worden bijgetrimd alvorens weer in het originele defect te passen. Gebeurt dat niet dan blijft het fragment vaak hoog staan waardoor minder goede ingroei en doorbouw kan plaats vinden. De indicatie

voor het terughechten is afhankelijk van de omvang van het fragment, de lokalisatie van de laesie en de duur dat het fragment al los ligt. Schroeven die gebruikt zijn om een fragment te refixeren kunnen vaak arthroscopisch worden verwijderd.

Als er sprake is van corpora libera die meer dan enkele weken los hebben gelegen of die alleen uit kraakbeen bestaan dienen deze verwijderd te worden. Het overgebleven defect wordt dan met curettage, en opboren behandeld. Bij het opboren worden meerdere boorgaten gemaakt in het defect om zodoende een fibrocartilagineuze reactie uit te lokken zodat het defect zich daarmee sluit. Biomechanisch is dit weefsel inferieur aan normaal kraakbeen.

Er is veel discussie of arthroscopie bij artrose zinvol is. Feit is dat een deel van de patiënten postoperatief een periode minder klachten heeft waarschijnlijk als gevolg van het spoelen van de knie waarbij debris, dat aanleiding kan geven tot een synovitis reactie, wordt verwijderd. Het routinematig spoelen van een arthrotisch gewricht als voorkeursbehandeling dient echter afgeraden te worden. Bij jonge patiënten die qua leeftijd nog niet in aanmerking komen voor een totale knie prothese kan intra articulaire hyaluron injectie en bij slot of persisterende hierop een arthroscopische spoeling en debridement overwogen worden.

▪ Synovectomie

De arthroscopische mogelijkheden betekenden ook een enorme vooruitgang voor de behandeling van therapieresistente synovitis. De arthroscopische procedure heeft een sterke vermindering van morbiditeit tot gevolg. Er kan met geduld een meer complete synovectomie gebeuren (alle compartimenten, ook dorsaal). Hierdoor is er een vlottere remobilisatie, met minder post operatieve fibrose en een kortere opnameduur in vergelijking tot de open synovectomie. De functionele resultaten van de open en arthroscopische techniek zijn vergelijkbaar. Bij een recidief synovitis kan later, vergelijkbaar met de index operatie een hernieuwde synovectomie verricht worden.

Indicaties voor de synovectomie vormen:

- Primair synoviale aandoeningen (Reumatoïde artritis, Synovitis villonodularis pigmentosa, Synoviale chondromatosis, Aspecifieke synovitis (verkrijgen PA), Reumatoïde autoriteiten
- Secundaire synoviale aandoeningen (Kristalsynovitis)
- Infectie gerelateerde synovitis

De resultaten van de arthroscopische techniek zijn goed tot zeer goed bij 71-78% van de patiënten. Bij de meerderheid van de patiënten wordt een significante vermindering gevonden voor wat betreft pijn en zwelling. Preoperatieve evaluatie d.m.v. een MRI kan zinvol zijn ter beoordeling van de uitgebreidheid van de synovitis.

- Plica Synovialis

Plicae zijn slechts zelden een oorzaak voor knieklachten. Een enkele keer komt een plica medialis wel bij jonge vrouwen voor en wordt dan klinisch verward met patellofemorale chondropathie, subluxatie van de patella of meniscus pathologie.

Plica suprapatellaris komt bij cadaveronderzoek in wisselende vorm bij 89% van de knieën voor. Soms bevindt zich in deze plica een opening die een doorgang kan vormen voor een corpus liberum. Een enkele keer kan een dergelijke (in dat geval meestal verdikte) plica ook klinisch belangrijk zijn en een soort frictie syndroom op de mediale femurcondyl veroorzaken hetgeen vooral opvalt bij midflexie (30-90graden).

Plica infrapatellaris is een mucosa plooï die evenwijdig loopt aan de voorste kruisband. Deze plica kan visualisatie van de VKB bemoeilijken. Ook kan de doorgang van het mediale naar het laterale compartiment bemoeilijkt worden.

Plica medio patellaris komt in 18 tot 55% van de knieën voor en is meestal klinisch niet van belang. Een enkele keer kan deze plica met name na een trauma verdikt raken en wel klinisch significant zijn door impingement over de mediale femurcondyl bij flexie van de knie. Dit kan dan leiden tot chondropathie. Bij arthroscopie wordt dan deze chondropathie waargenomen en eventueel zelfs een duidelijke groeve in het kraakbeen van de mediale femurcondyl. Alleen in het geval van kraakbeen pathologie tgv deze plica is het verwijderen zinvol waarbij de plica dan volledig verwijderd dient te worden. Het routinematig verwijderen van een plica is onnodig.

- Intra-articulaire fracturen

Intra-articulaire fracturen kunnen onder arthroscopische controle gereponeerd en gefixeerd worden. Tibiaplateau fracturen, avulsiefracturen van de voorste kruisband en een enkele keer avulsiefracturen van de achterste kruisband komen in aanmerking voor repositie en fixatie onder arthroscopische begeleiding.

Door de arthroscopie is het mogelijk om een betere indruk te krijgen van de verkregen repositie zonder dat een arthrotomie nodig is. De arthroscopie maakt het ook mogelijk om debris en losse kraakbeenfragmenten uit het gewricht te verwijderen. Ook een inventarisatie van additionele intra-articulaire letsels is beter mogelijk. Deze fracturen worden bij voorkeur pas enkele dagen na het ongeval geopereerd omdat dan de visualisatie beter is door minder bloedverlies. Een complicatie die zich kan voordoen is een compartimentsyndroom doordat spoelvocht lekt naar de weke delen van het onderbeen. Hierbij kan de instelbaarheid van de apparatuur (lage druk, hoge flow) van essentieel belang zijn.

Aanbevolen literatuur:

1. McGinty , Operative Arthroscopy, 4 rd editon, Lippincott-Raven Publishers, Philadelphia,.
2. Allum, R. Complications of arthroscopy of the knee. J Bone Joint Surg 84-B; 2002:937-945.
(Een review artikel waarin alle complicaties van de artroscopie van de knie worden beschreven. In de paragraaf "diagnostic errors" wordt mn gewezen op het belang van goede anamnese en lichamelijk onderzoek en adequaat aanvullend onderzoek. De MRI is een zeer effectieve, non-invasieve diagnostisch hulpmiddel. Een diagnostische artroscopie van de knie, een invasieve procedure met complicaties, is dan ook nog maar zelden geïndiceerd.)
3. Kim, T.K et al. Neurovascular complications of knee arthroscopy. Am J Sports Med 2002;30;619-628.
(Artikel beschrijft de neurovasculaire complicaties bij de artroscopie van de knie.)
4. Stutz G Gachter A , Diagnosis and stage related therapy of joint infections, Unfallchirurg 104(8) 682-686, 2001.
5. Lundberg M, Messner K, Long-term prognosis of isolated partial medial collateral ligament ruptures, The Am J Sports Med 24,160-163, 1996
6. Ihara H et al, Acute torn meniscus combined with acute cruciate ligament injury, Clin Orth 307:146-154, 1994.
7. Fowler PJ Lubliner JA, The predictive value of five clinical signs in the evaluation of meniscal pathology, Arthroscopy 5:184-186, 1989.
8. Shelbourne KD, Davis TJ, Patel DV, The natural history of acute, isolated non operatively treated posterior cruciate ligament injuries, The Am J Sports Med 27, 276-283, 1999.